Ueber den Nachweis von Kalkablagerungen am Herzen des Lebenden mit Hilfe der Röntgenstrahlen.

Inaugural-Dissertation

zur

Erlangung der Doktorwürde

in der

gesamten Medizin

verfasst und einer

Hohen medizinischen Fakultät

der

Kgl. Bayer. Ludwig-Maximilians-Universität zu München

vorgelegt von

Anton Miller,
Medizinalpraktikant aus Augsburg.

München 1913.
Kgl. Hof- und Universitäts-Buchdruckerei von Dr. C. Wolf & Sohn.

Ueber den Nachweis von Kalkablagerungen am Herzen des Lebenden mit Hilfe der Röntgenstrahlen.

Inaugural-Dissertation

zur

Erlangung der Doktorwürde

in der

gesamten Medizin

verfasst und einer

Hohen medizinischen Fakultät

der

Kgl. Bayer. Ludwig-Maximilians-Universität zu München

vorgelegt von

Anton Miller,

Medizinalpraktikant aus Augsburg.

ACAD. LUGD. BAT. BIBL.

München 1913.

Kgl. Hof- und Universitäts-Buchdruckerei von Dr. C. Wolf & Sohn.

Gedruckt mit Genehmigung der medizinischen Fakultät der Universität München.

Referent: Herr Prof. Dr. E. von Romberg.

Meiner lieben Mutter

und dem Andenken

meines teuren Vaters

in Dankbarkeit

gewidmet.

Digitized by the Internet Archive
in 2026

https://archive.org/details/IA41548308_0120

Unter den Degenerationsprozessen, die sich im menschlichen Körper abspielen, nehmen die Störungen des Mineralstoffwechsels zweifellos eine hervorragende Rolle ein. Und hier sind es gerade die *Veränderungen des Kalkgehaltes* in den verschiedenen Geweben — seien es nun normale oder pathologisch neugebildete —, welche besonders hohes Interesse beanspruchen. Wir wollen hier nicht sprechen von den Fällen, in denen normal kalkhaltiges Gewebe infolge von mangelhafter Anlage oder Schwund von Kalksalzen kalkarm befunden wird, sondern von denen, wo in sonst kalkfreien Geweben sichtbarer Kalk auftritt. Ist dies der Fall, so wird er zunächst in Form feiner Körner niedergeschlagen, die dann aber zu grösseren Platten und Herden konfluieren können. Diese Verkalkung ergreift in seltenen Fällen die Zellen selbst (z. B. Ganglienzellen in der Nachbarschaft von Erweichungsherden im Gehirn, Nierenepithelien nach Sublimatvergiftung). Meist ist sie in der Grundsubstanz, manchmal auch in den elastischen Fasern oder in organischen Abscheidungen vieler Sekrete lokalisiert. Erhöhter Kalkgehalt des Blutes und der Gewebsflüssigkeiten, z. B. bei ausgedehnten Resorptionserscheinungen am Knochensystem, kann zwar begünstigend für Kalkablagerungen wirken (Kalkmetastase), die eigentliche Ursache aber liegt wohl in physikalisch-chemischen Veränderungen der betreffenden Teile. So verfallen der Zellverkalkung nur abgestorbene Elemente, und auch bei den übrigen Verkalkungen sind schon vorher degenerative Veränderungen vorhanden. Nekrotische Massen z. B. neigen bei

längerem Verweilen im Körper sehr zur Kalkimprägnation, so alter tuberkulöser Käse sowie abgestorbene und retinierte Föten (Lithopädien). Ferner verfallen Gerinnungsprodukte aus dem Blute leicht der Kalkabscheidung, so Thromben auf dem Endocard und in den Venen (Phlebolithen). Die Knorpelgrundsubstanz lagert häufig im Alter und bei Degenerationen Kalk ab. Sodann sind degeneriertes Bindegewebe, vor allem hyalin entartetes, zur Verkalkung disponiert, sowie ganz besonders die Gefässwände und zwar sowohl die erkrankte Media wie auch degenerierte Intimaherde. Auch in Geschwülsten sind Verkalkungsprozesse nicht selten.

Während nun die Pathologen schon seit langer Zeit über Kalkablagerungen in den verschiedensten Geweben und Organen genau unterrichtet sind, gelang den Klinikern ihr Nachweis bis vor kurzem nicht. Erst seit der Anwendung des Röntgenverfahrens zu klinischen Zwecken lassen sich auch am Lebenden verkalkte Partien allenthalben nachweisen.

Bevor wir nun die in dieser Hinsicht am Lebenden gemachten Beobachtungen etwas eingehender besprechen, sei darauf hingewiesen, dass das Röntgenverfahren auch für den Anatomen und Pathologen, der Verkalkungs- und Verknöcherungsprozesse eingehender studieren will, ein äusserst wertvolles Untersuchungsmittel ist. Es seien da an erster Stelle die mit diesem Verfahren hergestellten *Knochenstrukturbilder* erwähnt, welche die Architektur der Knochen in so schöner Weise zur Anschauung bringen. Bei seinen Untersuchungen der Verknöcherungszonen der Kehlkopfknorpel kommt M. Scheier (Berlin) zu der Anschauung, dass man diese durch die Röntgenstrahlen genau so schön zur Darstellung bringen könne, wie durch eine mühsame und langdauernde anatomische Präparation und mikroskopische Untersuchung. Nach Scheier hat auch noch E. Fränkel diese interessante Materie auf Grund von Röntgenbildern bearbeitet. Der

gleiche Forscher veröffentlicht in Band 14 der Fortschritte auf dem Gebiete der Röntgenstrahlen eine Abhandlung, welche sich mit pathologischen Verkalkungen und deren Nachweis durch Röntgenstrahlen beschäftigt. Seine Untersuchungen galten zunächst den herausgenommenen *Samenwegen,* wobei er zu dem Schlusse kam, dass erstens das Röntgenverfahren eine sehr genaue Lokalisation des Verkalkungsprozesses gestattet, dass es zweitens die Struktur des Kalkgerüstes in feiner Weise zur Anschauung bringt und dass es endlich auch an Stellen, wo makroskopisch niemand Kalk vermuten würde, oft noch feinste Kalkablagerungen aufdeckt. In der gleichen Arbeit beschreibt Fränkel noch einen Fall von Verkalkung der *Hirngefässe,* wobei das herausgenommene Organ röntgenographiert wurde. Das beigefügte Bild gibt wieder sehr klare Aufschlüsse über die Lokalisation der Erkrankung und zeigt deutlich die feinsten Details der Gefässverzweigung.

Es ist ferner von Interesse, dass in einem Falle an der Leiche einer Frau mit Hilfe des Skiagramms ein Lithopädion nachgewiesen wurde (Marschall).

Endlich möchte ich an dieser Stelle noch kurz auf eine Veröffentlichung M. Simmonds, welche sich mit dem röntgenologischen Kalknachweis am Herzen der Leiche befasst, hinweisen. Genauer soll erst später darauf eingegangen werden.

Nachdem wir nun die Bedeutung der Röntgenstrahlen für das Studium der Verkalkungen an der Leiche kurz skizziert haben, wollen wir einen kleinen Überblick über *die pathologischen Verkalkungsprozesse* geben, *die bisher mit Hilfe der Röntgenstrahlen am Lebenden festgestellt werden konnten.* Um Wiederholungen zu vermeiden, möchte ich darauf hinweisen, dass, wenn im folgenden von Kalkablagerungen die Rede ist, immer nur der Nachweis mittels Röntgenstrahlen gemeint ist und zwar am Lebenden.

Im voraus führe ich die Veränderungen am *Skelettsystem* an, welche schon lange eine eigentliche Domäne der Röntgendiagnostik bilden. Es seien zunächst die bei den verschiedensten Knochenerkrankungen vorkommenden Exostosen, Hyperostosen und Enostosen sowie die eigentlichen kalkhaltigen Knochengeschwülste erwähnt. Ferner sei der Knochenveränderungen durch osteoplastische Carcinome gedacht. Endlich sei an den nach Frakturen sich entwickelnden Callus sowie an die Knochenbildungen in den Gelenken erinnert. Bei der Myositis ossificans brachten schon wiederholt die Röntgenogramme in vielfacher Weise Aufklärung in das dunkle Krankheitsbild, ja man hat auf Grund von Röntgenbildern von dieser Affektion eine neue Krankheit abgetrennt, nämlich die Calcinosis multiplex interstitialis progressiva et regressiva, wobei sich der Verkalkungsprozess hauptsächlich im Unterhautzellgewebe abspielt, wie aus den Röntgenbildern klar hervorgeht.

Was das *Gefässsystem* betrifft, so wurde schon in sehr vielen Fällen der röntgenologische Nachweis von Kalk an den peripheren Arterien erbracht. Schwieriger schon gestaltet sich dieser an der Aorta. Jedoch sind in neuerer Zeit auch hierüber mehrere Fälle veröffentlicht, in denen klar und deutlich *verkalkte Partien am Aortenrohr* auf der Röntgenplatte zu sehen waren. Aber nicht nur an den Arterien, sondern auch am venösen System ist Kalk röntgenologisch nachgewiesen worden. Ich nenne nur die *Beckenflecke* von Albers-Schönberg, welche Phlebolithen im Becken darstellen. Über sie besteht heute bereits eine grosse Literatur, da sie sehr leicht zur Verwechslung mit Harnleitersteinen Veranlassung geben. Sehr interessant ist auch, dass schon mehrere Fälle bekannt sind, wo *im Gehirn verkalkte Herde* nachgewiesen wurden. Die direkte röntgenologische Tumordiagnose im Gehirn ist ja überhaupt nur dann möglich, wenn die betreffenden Tumoren grosse Dichtigkeit besitzen, also z. B. Kalk enthalten.

Nun seien noch einige seltenere Fälle von Kalknachweis in verschiedenen Organen angeführt. So wurden in einem Falle Knochenspangen im *knorpeligen Nasenseptum* gefunden, und in einem anderen kalkig degenerierte Stellen in *Strumen* festgestellt; ferner ein *Penisknochen* radiographisch dargestellt; auch wurde schon mehrfach am *Kehlkopfe* des Lebenden Verknöcherung gefunden. *Bronchialdrüsenverkalkung* wird sogar sehr häufig im Röntgenogramm beobachtet. Von *Verkalkungen in Pleuraschwarten* schreibt Krause, dass sie sich als haarscharf abgesetzte, kreisförmig oder strahlenförmig verlaufende Schatten markieren. In einem Falle fand man mit Hilfe des Radiogramms *verkalkte Mesenterialdrüsen*. Diese wurden allerdings anfangs für Nierensteine gehalten, und ihre wahre Natur stellte sich erst bei der Operation heraus. Auch *Verkalkung eines Ovariums* wurde schon einmal röntgenologisch diagnostiziert, was durch die gynäkologische Untersuchung erhärtet werden konnte.

Zum Schlusse noch ein paar Worte über den röntgenologischen Nachweis der *Konkremente*, die ja fast alle zum grössten Teile aus Kalksalzen bestehen. Von mehr theoretischer als praktischer Bedeutung ist es, dass es in mehreren Fällen gelungen ist, *Enterolithen im Processus vermiformis* zu entdecken. Von grossem Vorteile dagegen ist es, dass es heute dank der fortgeschrittenen Technik in den meisten Fällen möglich ist, *Nieren-, Ureteren- und Blasensteine* auf der Röntgenplatte darzustellen. Wenn die Röntgendiagnose der *Gallensteine* heute noch auf recht schwachen Füssen steht, so trägt daran wohl auch der häufig recht geringe Kalkgehalt dieser Konkremente einen Teil der Schuld.

Ich glaube in meinen bisherigen Ausführungen das Wichtigste zusammengestellt zu haben, was sich auf den radiologischen Kalknachweis am Lebenden sowohl wie an der Leiche bezieht, mit Ausnahme der *Verkalkungen am Herzen*

Deren Verhalten zu den Röntgenstrahlen soll im folgenden den Gegenstand eingehender Betrachtungen bilden. Erst spät, 13 Jahre nach Röntgens grosser Entdeckung, erschien die erste Veröffentlichung über den *Kalknachweis am Herzen mit Hilfe der Röntgenstrahlen.* Sie stammt von M. Simmonds, aus dem allgemeinen Krankenhause Hamburg St. Georg, und befasst sich ausschliesslich mit Untersuchungen *an der Leiche.*

Simmonds wundert sich darüber, dass trotz der Triumphe der Röntgendiagnostik auf dem Gebiete der Herzkrankheiten bis dahin (1908) alle Versuche gescheitert sind, auch Gewebsveränderungen am Herzen, wie die ziemlich häufigen Verkalkungen mit Hilfe der Röntgenstrahlen festzustellen. Er weist darauf hin, dass selbst Untersucher wie Albers-Schönberg zugeben müssen, vollkommen einwandfreie Bilder von Coronasklerose noch nicht gesehen zu haben. Simmonds glaubt, die Schwierigkeit des Nachweises liege wohl hauptsächlich in der Bewegung des Herzens, die bei längerer Expositionszeit eine Verwischung der Schatten bedinge. Am ruhenden Herzen bietet die Wiedergabe von Verkalkungsherden gar keine Schwierigkeit, wie er an der Hand von Röntgenaufnahmen zahlreicher bei Autopsien gewonnener Präparate zeigt.

Im weiteren gibt Simmonds zunächst eine kurze Übersicht über die Ätiologie der Verkalkungsprozesse am Herzen überhaupt und gruppiert sie dann nach ihrem Sitze. Als Ursache der Verkalkung kommen eigentlich nur zwei Dinge in Betracht. Entweder lagert sich der Kalk sekundär in den zum grössten Teile aus hyalinem Bindegewebe und Fibrin bestehenden Residuen von Entzündungen ab, oder aber er entsteht primär auf dem Wege einer reinen Degeneration (Nekrobiose). Nach der Lokalisation unterscheidet Simmonds Verkalkungen a) an den *Herzarterien,* b) am *Pericard,* c) am *Myocard* und d) am *Endocard.* Wir wollen nun seinen Ausführungen nach diesen Gesichtspunkten weiter folgen.

ad a) Vorgeschrittene Stadien der *Verkalkungen der Coronararterien* bieten recht charakteristische Bilder. Unser Autor weist darauf hin, dass in diesem Falle die Kalkablagerungen im Verlaufe der Hauptgefässe gelegen sind, aber nicht einen kontinuierlichen Streifen bilden, sondern kleine Unterbrechungen zeigen, in denen kalkfreie Abschnitte mit kalkhaltigen abwechseln.

ad b) Die *Kalkablagerungen am Pericard* seien im ganzen viel seltener, aber bisweilen so kompakt, dass sie auch am Lebenden erkennbar sein müssten. Die Kalkplatten sitzen meist in den Adhäsionen zwischen den Blättern des Epicards, seltener am Pericard; bald sind sie porös und unregelmässig geformt, bald bilden sie eine zusammenhängende Fläche. Man sieht derartige Kalkablagerungen nicht allein nach einfachen Pericarditiden, sondern bisweilen auch nach tuberkulösen Entzündungen des Pericards auftreten. Simmonds zeigt an dem Herzbilde eines 41jährigen Mannes, der an rekurrierender Endo- und Pericarditis gelitten hatte, an der Umschlagstelle des Pericards mehrere groschengrosse, unregelmässig gestaltete Kalkherde. An einem anderen Bilde, das von einem 52jährigen Phtisiker stammt, der an einer ausgeheilten, tuberkulösen Pericarditis gelitten hatte, kann man an beiden Herzkanten talergrosse, mit Fortsätzen versehene, dicke Kalkplatten erkennen. Endlich führt derselbe Autor noch einen grossen Kalkherd im Herzbilde eines 54jährigen tuberkulösen Mannes vor, der im Epicard liegt und noch weit in das Myocard hineinragt.

ad c) Weit seltener als an allen anderen Herzabschnitten trifft man *Verkalkungen am Myocard* an. Wo dies der Fall ist, schreibt Simmonds, da ist stets eine fibröse Umwandlung des Myocards vorausgegangen und sekundär haben sich dann in dem an die Stelle der untergegangenen Muskelfasern tretenden Bindegewebe Kalksalze abgelagert. Einen diesbezüglichen,

ganz exorbitanten Fall führt der genannte Pathologe im Röntgenbilde vor. An dem Herzen des 80jährigen Mannes findet sich eine starke Sklerose der Coronararterien mit Verschluss des linken Stammes. Dadurch war es zur Nekrose des Herzfleisches an der Basis, den Seiten und der Hinterfläche des linken Ventrikels gekommen, das Muskelgewebe war durch fibröses Gewebe ersetzt worden und hatte sich dann aneurysmatisch ausgebuchtet. Nachher hatten sich Kalksalze in grosser Menge in der fibrösen Aneurysmawand abgesetzt. Man sieht im Bilde in der linken Seite des linken Ventrikels eine gänseeigrosse, völlig von kalkiger Wandung umgrenzte Ausbuchtung, die zum Teil mit geschichtetem Fibringerinnsel ausgekleidet war. Die Verkalkung der Wand hatte hier dem Fortschreiten des Aneurysmas einen Damm gesetzt. In diesem Falle hätte nach seiner Ansicht eine Röntgenuntersuchung intra vitam sicher ein positives Resultat geliefert.

ad d) Am häufigsten finden sich *Verkalkungen am Endocard*. Die Bilder an der Leiche seien hier so charakteristisch, dass man den Sitz der Veränderungen genau lokalisieren könne. Dagegen sei es schwieriger, einen Schluss auf die Genese des Prozesses zu ziehen. Derbe umschriebene Verkalkungen, die vom Annulus fibrosus ausgehen, sprächen mehr für einen primären Degenerationsprozess des Klappenapparates, während unregelmässige, nicht zusammenhängende, dem freien Rand der Klappen entsprechende Schatten auf sekundäre Verkalkung nach rekurrierender Endocarditis zu beziehen wären. Simmonds nennt noch eine dritte Bedingung, unter der Kalkablagerungen an den Valvulae semilunares auftreten können, nämlich den Fall, wo durch Übergreifen einer schweren Aortensklerose auf die Valvulae semilunares eine typische Verdickung derselben sich ausbildet und diese Klappenverdickung nachträglich verkalkt. Auch in diesen Fällen bleibt die Klappen-

basis frei, während die Klappensegel stark inkrustiert werden. Als weiteres Unterscheidungsmerkmal für die Ätiologie der Verkalkung gibt Simmonds an, dass Verkalkungen nach chronisch sklerosierender Endocarditis meist nur bei älteren Individuen und auffallend häufig beim weiblichen Geschlecht angetroffen werden, während die Verkalkung nach akuter rekurrierender Endocarditis mit Vorliebe bei jüngeren Individuen in den 30er Jahren gefunden wird.

Unser Autor schliesst seine Ausführungen mit der Hoffnung, den Beweis erbracht zu haben, dass das Röntgenbild nicht allein die Kalkablagerungen erkennen lasse, sondern auch dank der Anordnung der Schatten es ermögliche, in ausgesprochenen Fällen den Sitz derselben, ob am Pericard, Myocard, Endocard oder an den Coronararterien, festzustellen. Noch scheitere die praktische Verwertung seiner Befunde am lebenden Herzen an der zu langen Expositionszeit. Der rasche Fortschritt der Technik werde wohl auch dieses Hindernis überwinden.

In den folgenden Jahren (1909 und 1910) herrscht in der Röntgenliteratur wieder völliges Schweigen über dieses interessante Kapitel. Erst 1911 wurden drei Fälle publiziert, bei denen durch das Röntgenverfahren auch am *lebenden Herzen* Kalkablagerungen erkannt werden konnten. Sämtliche drei Fälle beziehen sich auf *Verkalkungen am Pericard.* An den übrigen Herzabschnitten gelang der Kalknachweis intra vitam auch bis heute noch in keinem Falle, wenigstens ist in der Literatur darüber nichts bekannt. Wir wollen uns nun über den Inhalt dieser drei Publikationen genauer unterrichten und dann über einen von Herrn Prof. Dr. H. Rieder am Krankenhause l. d. I. in München beobachteten diesbezüglichen Fall eingehenden Bericht erstatten.

Im Band 16 der Fortschritte auf dem Gebiete der Röntgenstrahlen veröffentlicht Franz M. Groedel-Nauheim eine

Arbeit mit nachfolgender Überschrift: „Erste Mitteilung über die Differenzierung einzelner Herzhöhlen im Röntgenbild und den Nachweis von Kalkschatten in der Herzsilhouette intra vitam.“ Es handelt sich dabei um eine 29jährige Frau, die in ihrer Kindheit eine Osteomyelitis und eine Pneumonie durchgemacht hatte. Seit fünf Jahren ist die Patientin verheiratet, hat ein gesundes Kind. Vor $2^1/_2$ Jahren stellten sich ohne erkennbare Ursache Herzbeschwerden ein. Es traten wiederholt tachycardische Anfälle auf. Die Herzaktion blieb dann dauernd beschleunigt und sehr unregelmässig. Die behandelnden Ärzte stellten die Diagnose Basedowsche Krankheit. Nach etwa einem halben Jahre wurde eine beträchtliche Herzvergrösserung konstatiert, es bestanden geringe Ödeme, leichte Kurzatmigkeit, der Leib war aufgetrieben, die Leber stark vergrössert. Die Periode wurde unregelmässig, die Blutungen wiederholten sich in sehr geringen Zwischenräumen und dehnten sich über viele Tage aus. Neben Ruhe und Diät wurde von Zeit zu Zeit etwas Digitalis verordnet, worauf nur für kurze Zeit Besserung eintrat. Bei der ersten von Groedel vorgenommenen Untersuchung war Leber und Herz beträchtlich vergrössert, die Herzaktion sehr unregelmässig und auf durchschnittlich 120 Schläge pro Minute beschleunigt. An der Herzspitze hörte man ein leises systolisches Geräusch; auch der zweite Ton daselbst war unrein. Über der Pulmonalis wurde der erste Ton geräuschartig, der zweite deutlich akzentuiert gefunden. Der Blutdruck war normal, der Urin ohne pathologischen Befund. Die Diagnose, welche auch noch durch das Bild des Elektrocardiogramms bestätigt wurde, lautete: Insufficienz und Stenose der Mitralis, Myocarditis chronica, Intumescenz der Leber. Als Ursache der Krankheit wurde die in der Jugend überstandene Pneumonie angesehen, während der möglicherweise eine Endo- und Pericarditis

aufgetreten war, welche einerseits zu Veränderungen der Mitralklappen, andererseits zu einer schwieligen Mediastinitis geführt hatten.

Nun zum Röntgenbilde dieses Falles. Abgesehen von einer hier zu übergehenden Besonderheit des Herzbildes zeigten sich noch einige ganz exquisite Verdichtungen des

Fig. I. Nach Groedels Skizze gezeichnet. Aus Fortschritte aus dem Gebiete der Röntgenstrahlen. Band XVI.

Herzschattens. Es liess sich ein deutlicher oberer Schattenstreifen (K.K.K.), der etwa der Lage der Mitralklappen entspricht, und ein schwächerer, unterer Streifen ($K_1 K_1 K_1$) nachweisen (Fig. I). Beide waren bandartig, gebogen und gezackt. Groedel glaubt berechtigt zu sein, diese Schatten ohne weiteres für Kalkschatten ansprechen zu dürfen.

Eingehend auf die Verwunderung von M. Simmonds, dass Verkalkungen am Herzen vom Lebenden bis dahin noch

nicht nachgewiesen waren, glaubt Groedel diese Tatsache dadurch erklären zu können, dass beim lebenden blutgefüllten Herzen die durchstrahlte Masse so gross ist, dass der Schatten einer Kalkablagerung nur schwach hervortreten kann, dass aber nun durch die kurzzeitigen Aufnahmen die durch die Pulsation hervorgerufene Verwischung dieser feinen Schatten mitunter vermieden werden kann. Es wäre danach nicht erstaunlich, wenn in nächster Zeit diesem ähnliche Befunde erhoben würden.

Was die *Lokalisation der Kalkschatten* anbelangt, so spricht sich Groedel dahin aus, dass diese immer sehr schwierig bleiben werde. In seinem Falle entspricht der obere Schatten etwa der Lage der Mitralklappen und auch seine Form könnte für einen teilweise verkalkten Klappenring sprechen. Gegen diese Vermutung spricht jedoch einigermassen das Vorhandensein des zweiten Kalkschattenstreifens. Und da die Schatten für verkalkte Gefässe zu breit sind, am Myocard aber nach Simmonds Verkalkungen nur sehr selten gefunden werden, so kommt er per exclusionem zu der ziemlich sicheren Annahme, dass in seinem Falle die Kalkablagerungen im Pericard ihren Sitz haben, wo ja erfahrungsgemäss bisweilen recht kompakte Kalkplatten gefunden werden.

Fast gleichzeitig mit Groedel berichtet Gottwald Schwarz (Wien) in seiner Broschüre: „Die Röntgenuntersuchung des Herzens und der grossen Gefässe“ über einen von ihm beobachteten Fall von *Panzerherz*. Es handelt sich um einen 40jährigen Mann, der anlässlich einer Boxpartie vor 20 Jahren einen so furchtbaren Schlag in die Herzgegend bekommen hatte, dass er bewusstlos zusammenbrach und mehrere Wochen bettlägerig wurde. Anlässlich einer Röntgenuntersuchung zeigten sich an der linken Ventrikelwölbung sowie an der Vorderfläche des Herzschattens verschiedene intensiv dunkle, strangartige Schatten, welche nur durch ein

Gewebe hervorgerufen sein konnten, das ein höheres spezifisches Gewicht besass als das Herzfleisch selbst, das also offenbar Kalk war. Es handelte sich um eine alte Pericarditis traumatica mit Schwielenbildung und nachträglicher Verkalkung, wie sie Kaufmann beschreibt und unter dem Namen „Panzerherz, versteinertes Herz“ registriert. Fig. II zeigt die Verhältnisse in anschaulicher Weise.

Fig. II. Reproduktion eines Negativs der Vorderfläche des linken Ventrikels und der Herzspitze bei einem Fall von Panzerherz. Aus Schwarz, die Röntgenuntersuchung des Herzens und der grossen Gefässe. (Die weissen Streifen im Grau entsprechen verkalkten pericarditischen Schwielen. Der bogenförmige Streif unten entspricht dem Zwerchfell. Der darunter gelegene dunkle Fleck der „Magenblase“.)

Noch im Oktober des gleichen Jahres berichtet Schwarz in der k. k. Gesellschaft der Ärzte in Wien vom 27. Oktober 1911 über einen ähnlichen Fall. Der Vortrag ist in der Wiener klinischen Wochenschrift veröffentlicht und sei im folgenden wiedergegeben.

„Demonstration einer ausgedehnten Kalkplatte im Herzbeutel, mittels Röntgenuntersuchung nachgewiesen, unter dem Bilde einer Lebercirrhose verlaufend.“

Der Vortragende bespricht einen Fall, dessen Krankheitsbild durch die Röntgenuntersuchung eine eigenartige Aufklärung respektive Ergänzung gefunden hat. Im Juli 1911 suchte ein 33jähriger Schlosser die von Noordensche Klinik wegen eines Leidens auf, das er folgendermassen schilderte. Seit zwei Jahren bemerke er ein allmähliches Grösserwerden seines Bauches, das sich nunmehr zu einem unerträglichen Spannungsgefühl gesteigert habe. Vor sieben Jahren habe er eine länger dauernde Rippenfellentzündung durchgemacht. Die Ursache seines angeschwollenen Bauches sei schon vor längerer Zeit von ärztlicher Seite in einer Lebervergrösserung erkannt worden.

Der Mann bot subikterisches Kolorit der Haut. Im Abdomen leichter Ascites. Die Leber enorm vergrössert, mit ihrem unteren Rande den Rippenbogen überragend, sehr derb, von glatter Oberfläche. Am Thorax klinisch nichts Besonderes, namentlich in der Herzgegend keine systolischen Einziehungen. Die Auskultation ergab reine Töne, die Töne waren etwas leise. Subjektive Herzbeschwerden fehlten völlig.

Da der Patient über gastrointestinale Beschwerden klagte, wurde er zur Röntgenuntersuchung ins Laboratorium der Klinik gebracht. Am Magen fanden sich keine Abweichungen vom normalen Verhalten. Ebensowenig am Leberschatten, an dem man ja röntgenologisch überhaupt nichts erkennen kann. Der Vollständigkeit halber wurde auch eine Thoraxdurchleuchtung angeschlossen, welche folgendes merkwürdige Bild ergab. Der nicht verbreiterte Herzschatten hatte zunächst eine Lageveränderung erfahren, so zwar, dass er zum grösseren Teil in der rechten Körperhälfte liegt, statt wie normal zu einem Drittel rechts, zu zwei Dritteln links. Das ist aber nicht das auffallendste. Merkwürdig ist vielmehr ein tiefschwarzer, fast kleinfingerbreiter, rein elliptisch geschwungener Schatten, der die ganze untere Fläche des Herzens von der

Spitze bis zum rechten Vorhof umrandet, ein Schatten, der so tief dunkel ist, dass man ihn im ersten Augenblick für ein metallisches Band ansehen könnte. (Cf. Fig. III.) Aus der Dichtigkeitsstufe geht ohne weiteres hervor, dass er aus Kalksalzen besteht.

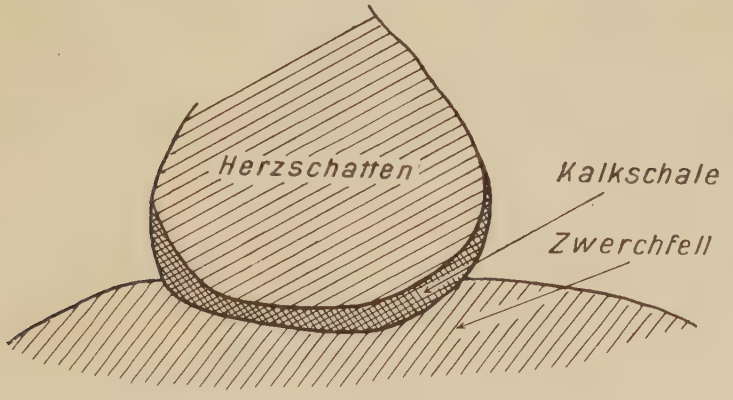

Fig. III. Nach einer von Herrn Dr. Gottwald Schwarz gütigst überlassenen Skizze.

Es handelt sich also um eine Kalkplatte auf Grund chronisch pericarditischer Veränderungen, deren Übergreifen auf die Pleura des Mediastinums auch die Verziehung des Herzens nach rechts erklärt, um einen jener Fälle, die Pick im Jahre 1896 als Pseudocirrhose der Leber durch schrumpfende Pericardschwielen und Stauung im Leberkreislauf charakterisiert und erklärt hat.

Der Fall ist aber von besonderem röntgenologischem Interesse, weil der Nachweis von Kalk in vivo so schön geglückt ist. Es ist dies die dritte Beobachtung, bei der es sich um verkalkte Schwielen nach Pericarditis handelt.

Die Beobachtungen von Groedel und Schwarz zeigten, dass der Nachweis von Kalk am Herzen Lebender möglich ist und dass die Behauptung, die Hoffmann noch in dem im gleichen Jahre erschienenen Lehrbuch der Herzkrank-

heiten aufstellt, man könne Kalkablagerungen am Herzen radiologisch nicht erkennen und werde dies auch nicht können, nicht richtig ist.

Fast der gleiche Röntgenbefund, wie der von Schwarz beschriebene, wurde in München am Krankenhause l. d. Isar im Mai 1911 von Herrn Professor Dr. H. Rieder am Herzen einer dort in Behandlung stehenden Patientin erhoben. Wir wollen nun zunächst diesen schon rein klinisch sehr interessanten Fall genauer schildern und dann erst das ganz besondere röntgenologische Interesse, das er beansprucht, nach Gebühr hervorheben.

Am 7. November 1910 ging in München an der ersten medizinischen Klinik eine 52jährige Bahnwärterswitwe zu, die nachfolgende Beschwerden äusserte. Sie bemerke seit einem halben Jahre, dass ihr der Leib anschwelle. Sie fühle seitdem eine lästige Schwere und ein unangenehmes Spannungsgefühl im Leibe. Das Bücken sei ihr fast unmöglich. Das Atmen mache ihr grosse Mühe. Die Beschwerden hatten schon ausserhalb des Krankenhauses derart zugenommen, dass der behandelnde Arzt die Patientin zweimal punktieren musste (vor zwei und vor drei Monaten), was ihr beidemal grosse Erleichterung gebracht habe. Auf Befragen gibt Patientin an, dass in letzter Zeit auch ihre Beine vorübergehend geschwollen waren. Auch habe sie seit einigen Monaten ziemlich viel Husten, der Auswurf sei nicht sehr reichlich.

Aus der Familienanamnese geht hervor, dass der Vater an Gicht, die Mutter an Krebs gestorben ist. Patientin selbst ist ein ausserehelichen Kind, die Stiefgeschwister bieten keine besonderen Erkrankungen. Von überstandenen Kinderkrankheiten weiss Patientin nichts. Seit ihrem 19. Lebensjahre leidet Patientin an „Gicht“, die allmählich zu starker Verkrümmung und Gebrauchsbeschränkung ihrer Glieder geführt habe. Dieses Leiden sei nicht von stärkeren Schmerzen be-

gleitet gewesen, und habe einen sehr schleichenden Verlauf ohne anfallweise auftretende Schmerzhaftigkeit genommen.

Die Regel bekam Patientin mit 14 Jahren und verlor sie mit 48 Jahren. Sie war stets regelmässig. Patientin war zweimal verheiratet, hatte aber keine Kinder, auch keinen Abgang.

Die vegetativen Funktionen sind in Ordnung. Für eine sexuelle Infektion ergaben sich keine Anhaltspunkte. Portus: täglich 4—5 halbe Liter Bier, sonst keine alkoholischen Getränke.

Die Untersuchung der Kranken bei ihrer Aufnahme ergab nachstehenden Befund: kleine Person, viel älter aussehend als der Anzahl ihrer Jahre entspricht, in sehr reduziertem Ernährungszustande. Das Atmen macht der Patientin sichtlich Mühe, die Atmung ist beschleunigt. Die Haut ist welk und schlaff und zeigt gelbliches Kolorit. Gichtknoten sind nirgends wahrnehmbar. Die Schleimhäute sind nur mässig injiziert. Das Abdomen erscheint stark aufgetrieben. Die Finger der Patientin sind beiderseits in leicht gebeugter Stellung versteift, die Finger und die ganze Mittelhand sind ulnarwärts gestellt. Die kleinen Handmuskeln sind atrophisch; an den Gelenken befinden sich zahlreiche Exostosen. Die Ellenbogengelenke sind ebenfalls deformiert und stark in ihrer Funktion beeinträchtigt. Ebenso Versteifung und Verdickung beider Sprunggelenke und der kleinen Fussgelenke besonders links. An den Unterschenkeln ruft der Fingerdruck seichte, länger bestehen bleibende Dellen hervor; irgend erheblichere Ödeme bestehen nicht. Die Temperatur beträgt 36° C.

Die Augenbewegungen sind nach allen Richtungen hin frei. Die Pupillen reagieren prompt auf Lichteinfall und Konvergenz. Die Skleren sind weiss, nicht ikterisch verfärbt. Die Zunge ist ohne Belag. Zähne fehlen zum grössten Teile, sind oben durch eine Prothese ersetzt. Rachenorgane ohne Besonderheiten.

Am Halse sind leicht vergrösserte, indolente Drüsen zu fühlen. Keine Struma. Die Jugularvenen treten prall gefüllt deutlich hervor.

Der Thorax nimmt nach unten hin bedeutend an Umfang zu, hat fassförmige Gestalt; der epigastrische Winkel ist sehr gross. Die Atemexkursionen sind sehr wenig ausgiebig, der Thorax ist starr. Bei der Exspiration wölben sich die Intercostalräume und die sonst etwas eingesunkenen Clavikulargruben vor. Eine Asymetrie ist weder in der Ruhe, noch bei der Atmung erkennbar. Die Perkussion der Lungen ergibt sehr lauten vollen Schall (Schachtelton). Die Lungengrenzen stehen hoch und sind nur in sehr geringem Umfange verschieblich. Rechts hinten unten besteht eine gut handbreite, ziemlich intensive Dämpfung. Das Atemgeräusch ist über beiden Lungen vesikulär, das Exspirium erscheint allenthalben etwas verlängert. Im Bereich des Dämpfungsbezirkes besteht abgeschwächtes Vesikuläratmen und gleichfalls abgeschwächter bis aufgehobener Stimmfremitus. An Nebengeräuschen sind über beiden Unterlappen feuchte, mittelblasige Rasselgeräusche zu hören. Die vergleichende Perkussion der Lungenspitzen ergibt keinen bemerkenswerten Schallunterschied. Der Auswurf ist nicht sehr reichlich, von schleimig eitrigem Charakter.

Die Perkussion des Herzens ergibt eine ziemlich beträchtliche Vergrösserung. Die relative Herzdämpfung reicht links bis zur Mammillarlinie, oben bis zur dritten Rippe und überragt rechts den rechten Sternral um zwei Querfinger. Der Herzstoss ist nicht zu fühlen. Bei der Auskultation hört man über allen Ostien leise, aber reine Töne. An der Herzspitze jedoch sowie über dem Sternum hört man systolisch-diastolische schabende Reibegeräusche, die zweifellos dem Pericard angehören. Die Herzaktion ist etwas unregelmässig. Der Puls ist gleichfalls arrythmisch, sehr klein, von gesteigerter Frequenz. (90 Schläge in der Minute.) Die Arteria radialis ist weich, nicht geschlängelt,

Das Abdomen ist ziemlich stark aufgetrieben, seitlich ausladend, die Haut stark gespannt und glänzend. Das subkutane Venennetz ist beträchtlich erweitert, die geschlängelten Gefässe schimmern bläulich durch die Haut. Der Nabel ist verstrichen. An seiner Stelle eine etwa kindskopfgrosse, tympanitisch schallende Vorwölbung (Nabelbruch). Nirgends am ganzen Abdomen besteht irgendwie erheblichere Druckempfindlichkeit. Der Klopfschall ist in den abhängigen Partien und zwar ziemlich hoch herauf absolut gedämpft. Nur die Gegend der Magengrube und deren Umgebung geben tympanitischen Schall. Bei Lagewechsel verschiebt sich die Schallgrenze. Es besteht ein freier Erguss, was sich auch noch durch das Anschlagen künstlich erzeugter Wellen an der seitlichen Bauchwand dokumentiert. Leber und Milz sind, wie bei den beschriebenen Verhältnissen nicht anders zu erwarten, nicht differenzierbar. Die Untersuchung des Nervensystems deckt keinerlei Störungen auf.

Der Urin ist von schwachsaurer Reaktion, von normalem spezifischem Gewicht, frei von Eiweiss und Zucker.

Die Kranke wurde durch acht Monate hindurch im Krankenhause beobachtet und kam auch später noch des öfteren in die Klinik, um sich wieder untersuchen und auch punktieren zu lassen. Der weitere Krankheitsverlauf sei im folgendem kurz skizziert.

Zunächst trat rechts hinten unten über dem rechten Unterlappen *pleuritisches Reiben* auf, das etwa noch $2^1/_2$ Monate lang in wechselnder Intensität an verschiedenen Punkten immer wieder gehört wurde. Die Dämpfung im Bereich des rechten Unterlappens hellte sich immer mehr auf, das Atemgeräusch daselbst wurde lauter. Ende Februar 1911 war überhaupt nur mehr eine geringe Schallverkürzung zu Ungunsten des rechten Unterlappens sowie eine sehr schlechte Verschieblichkeit der rechten unteren Lungengrenze vorhanden.

Es hatte sich eine Schwarte gebildet, die auch jetzt noch nachweisbar ist. Die Herzdämpfungsfigur verkleinerte sich nicht, während *das bisher in grosser Ausdehnung wahrgenommene pericarditische Reiben allmählich zuerst über dem Sternum, dann auch über der Herzspitze verschwand. (Ende Januar 1911.)*

Man geht wohl nicht fehl mit der Annahme, dass etwa um diese Zeit auch die entzündlichen Vorgänge am Pericard ihren Abschluss erreichten, und nun reparativen, und wie wir später sehen werden, auch degenerativen Prozessen Platz machten. Der Erguss in der Bauchhöhle zeigte wohl unter dem Einflusse der Therapie, zunächst wenigstens, keine Neigung zur Progredienz. Ausser Bettruhe und diätetischen Massnahmen (Darreichung von kochsalzarmer Kost) wurden Digitalis und Salicylsäurepräparate sowie auch Diuretica in Anwendung gebracht. Das Befinden der Patientin war immer ein recht leidliches. Es bestand nie Fieber; Appetit und Stuhl waren in Ordnung, der Schlaf war gleichfalls immer gut. Die Atemnot war unter dem Einflusse der Bettruhe verhältnismässig gering. Doch hatte Patientin von Zeit zu Zeit stärkeren Husten und Auswurf, welch letzterer manchmal ziemlich stark eitrig und geballt aussah. Spezifische Stäbchen konnten in ihm trotz wiederholter Untersuchung nicht gefunden werden. Die Rasselgeräusche über beiden Unterlappen, die bald mehr, bald weniger zahlreich, jedoch immer wieder nachgewiesen werden konnten sowie eine circumskripte Verdichtung im rechten Oberlappen auf dem Röntgenbilde uud endlich die vergrösserten Hilusdrüsen machten jedoch eine bestehende tuberkulöse Affektion der Lungen sehr wahrscheinlich. Im Sommer 1911 machte Patientin ein Erisypel auf der rechten Gesichtsseite durch, was sie trotz ihres chronischen Krankheitszustandes relativ leicht überstand. Anfangs März nahm der Umfang des Leibes innerhalb kürzester Zeit sehr stark zu, die Harnmengen wurden sehr klein, das Körpergewicht

stieg innerhalb einer Woche um fast 4 kg. Die subjektiven Beschwerden (hauptsächlich Atemnot) steigerten sich beträchtlich, so dass die Punktion des Abdomens nun nicht länger hinauszuschieben war. Es entleerten sich ca. 12 l klarer, seröser, fluorescierender Flüssigkeit von hohem Eiweissgehalt und einem spezifischem Gewicht von 1022. Im Ausstrichpräparat fast nur Lymphocyten, in jedem zweiten Gesichtsfelde wenigstens einer. Nach der Punktion war die Leber sehr deutlich, drei Querfinger unterhalb des Rippenbogens, zu palpieren. Sie war von sehr derber Konsistenz; die Oberfläche war glatt. Der Rand nicht zugeschärft wie in der Norm, sondern plump und abgerundet. Die Milz war nicht palpabel, auch perkutorisch nicht vergrössert. Nach der Punktion fühlte sich Patientin sehr wohl, da sie nun sehr leicht „schnaufen" konnte. Allerdings regenerierte sich die Ascitesflüssigkeit sehr bald wieder, jedoch wurde eine Punktion im Verlaufe der nächsten Monate nicht nötig. Ende Mai 1911 verliess Patientin das Krankenhaus. Sie lebt seitdem zu Hause, wo sie sich sehr gut schonen kann, in einem ganz leidlichen Zustande. Sie wurde schon wiederholt von ihrem Hausarzte punktiert, sucht auch von Zeit zu Zeit zu diesem Zwecke das Krankenhaus wieder auf. Die Punktionsflüssigkeit zeigte immer annähernd gleiche Menge und gleiche Eigenschaften. Am klinischen Befunde hat sich bis heute kaum etwas verändert.

Patientin wurde wiederholt von Herrn Geheimrat von Bauer unter der Diagnose *Polyserositis fibrinosa und Arthritis deformans* klinisch vorgestellt. War letztere an und für sich klar, so ergab sich erstere ohne weiteres aus den Reibegeräuschen, die über Herz und Lunge zu hören waren. Dazu kam noch das hohe spezifische Gewicht und der grosse Eiweissgehalt der Ascitesflüssigkeit, die keinen Zweifel darüber liessen, dass auch im Abdomen, wenn auch vielleicht neben

einem durch Stauung bedingten Transsudate, doch sicher noch entzündliche Veränderungen bestanden. Als Ätiologie kam nach der Anschauung von Herrn Geheimrat von Bauer Tuberkulose in Betracht, die ja mit grösster Wahrscheinlichkeit in den Lungen bestand.

Nun zur röntgenologischen Seite unseres Falles.

Röntgendurchleuchtung 19. XI. 1910: Herz nach beiden Seiten vergrössert, schwach pulsierend. Im rechten Brustfellraum ein kleines Exsudat. Linkes Zwerchfell beweglich.

Röntgendurchleuchtung 17. III. 1911: An jedem Lungenhilus circumskripte Schatten bis zur Grösse einer Haselnuss (Hilusdrüsen). Im rechten Oberlappen ebenfalls umschriebene Verdichtung. Thorax starr. Rechte untere Lungengrenze fast unverschieblich. Im Herzbeutel vielleicht etwas Exsudat.

Röntgendurchleuchtung 25. V. 1911: Starke Verdickung und Verkalkung des Herzbeutels. Verbreiterung der Herzfigur (Pericarditis obliterans calculosa).

Röntgendurchleuchtung 23. VII. 1911: Keine sichtbare Herzpulsation. Pericard stark verdickt und verkalkt. Cor nach beiden Seiten vergrössert.

Im April 1912 wurde eine röntgenographische Aufnahme von dem Thorax unserer Patientin gemacht, nachdem am Tag zuvor zwecks Schaffung möglichst klarer Verhältnisse etwa 13 l Ascitesflüssigkeit abgelassen worden waren.

Auf dem Bilde (Fig. IV), das genau nach dem Röntgenogramm gezeichnet ist, sieht man eine ziemlich beträchtliche Vergrösserung des Herzens nach beiden Seiten. Ganz besonders aber fällt auf dem Bilde ein mehrere Millimeter breiter, sehr scharf begrenzter, tief schwarzer Streifen auf, der etwa in der Mitte der Herzbasis beginnend beide Ventrikel bis herauf zur Vorhofkammergrenze wie ein Saum umgreift. Der Verlauf des Streifens, der entsprechend der Herzwölbung gebogen ist, zeigt eine leicht wellenförmige Beschaffenheit. Von ihm gehen mehrere nicht so

intensiv dunkle Spangen aus, die in den benachbarten Partien der Herzsilhouette ein grobmaschiges Netz bilden. Die Spangen treten allerdings nicht so deutlich hervor als der äussere Streifen, was wohl dadurch zu erklären ist, dass sie dem an und für sich sehr dichten Medium des Herzmuskels aufliegen. Man

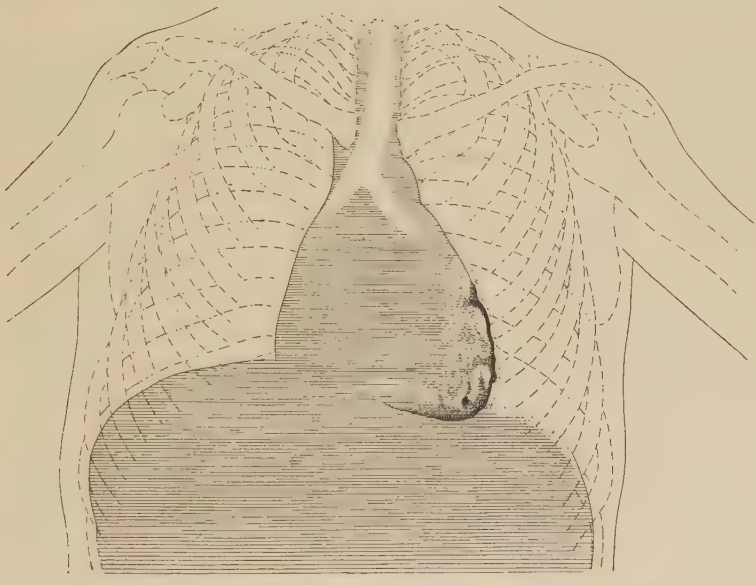

Fig. IV. Genaue Zeichnung nach dem Röntgenbilde unseres Falles. Die dicht schraffierten Partien entsprechen den verkalkten Teilen des Pericards. An dem Bilde fällt ausserdem noch das deutliche Hervortreten der Trachea und der Hauptbronchien auf, welches wohl am zwanglosesten in der Annahme einer Verkalkung der Knorpelringe seine Erklärung findet.

könnte vielleicht daran denken, dass eine sehr derbe und dichte Bindegewebsschwarte diese intensive Schattenbildung hervorrufen könnte; jedoch steht dem die Erfahrung gegenüber, dass Bindegewebe allein, und sei es auch noch so dicht, die Röntgenstrahlen nie so vollkommen absorbieren kann, dass ein Bild, wie das vorliegende, zustande kommen könnte. So kann denn diese tiefe Schattenbildung nur durch Einlagerung einer spezifisch schweren Substanz bedingt sein. Da wir aber aus der Pathologie wissen,

dass hier ausser Kalksalzen nichts anderes in Betracht kommt, so darf man wohl mit Sicherheit annehmen, dass es sich in unserem Falle um eine Kalkablagerung in pericarditischen Schwielen handelt. Ich werde übrigens den Fall weiter verfolgen und wenn möglich, später den Sektionsbericht an geeigneter Stelle veröffentlichen.

Die Lokalisation der Kalkablagerungen in unserem Fall ist sehr leicht. Aus der Betrachtung des Bildes geht ohne weiteres hervor, dass der Sitz der Kalkinkrustationen nur das *Pericard* sein kann.

Was die technische Seite betrifft, so ist die Anschauung von Groedel und Simmonds, dass der Nachweis von Kalk nur bei kurzzeitigen Aufnahmen möglich sei, wegen der durch die Pulsation des Herzens hervorgerufenen Verwischung der Schatten, für das Pericard wenigstens nicht zutreffend, da unser Bild bei einer Expositionsdauer von fünf Sekunden zustande gekommen ist.

Mancher Leser wird sich vielleicht wundern, dass die Verdickung und Verkalkung des Pericards erst bei der dritten Durchleuchtung diagnostiziert wurde, während bei den ersten zwei Durchleuchtungen dieser Befund nicht festgestellt wurde. Denn wenn man z. B. bei irgend einer Sektion an einem Organ eine sehr ausgedehnte Verkalkung findet, so denkt wohl jeder mit Bestimmtheit, dass diese das Produkt langer Jahre ist, und nicht etwa innerhalb einiger Monate entstanden ist. So ist auch wohl die Möglichkeit zuzugeben, dass der Verkalkungsprozess bei den ersten Durchleuchtungen schon vorhanden war, aber übersehen wurde. Vielleicht bestand im Anfang ein pericardiales Exsudat, durch dessen Schattenbildung die Kalkschatten verdeckt wurden.

Wenn es auch wahrscheinlich ist, dass die Kalkbildung sich sehr langsam vollzogen hat und schon lange bestand, so besteht doch ebenso gut die Möglichkeit, dass die Verkalkung

sich bei unserer Kranken erst während ihres Krankenhausaufenthaltes entwickelt hat. Bei unserer Patientin bestanden nämlich bis Mai 1910 niemals Herzbeschwerden und sie fühlte sich bis dahin, abgesehen von ihrem Gelenkleiden, immer vollkommen gesund. Es ist auch kaum anzunehmen, dass die Patientin von einer schon mehrere oder viele Jahre bestehenden Obliteration des Herzbeutels keinerlei Beschwerden gehabt hätte. Zudem lässt sich von der sehr verständigen Frau nichts über eine etwa früher durchgemachte Herzbeutelentzündung in der Anamnese eruieren. So ist es denn am plausibelsten, dass Patientin im Mai 1911 zum erstenmal an einer Pericarditis erkrankte, die noch in den ersten Monaten ihres Krankenhausaufenthaltes sich durch pericardiales Reiben manifestierte. Die Entzündung als solche heilte ab — das Reiben verschwand — und nun lagerten sich in dem zurückbleibenden Gewebe Kalksalze ab, die wahrscheinlich anfangs nur in geringer, kaum nachweisbarer Menge vorhanden waren, dann aber durch immer neue Apposition sich zu einem leicht erkennbaren Kalkmantel um das Herz verdichteten. Ob diese Anschauung, dass ihnerhalb eines halben Jahres sich solch ausgedehnte Kalkablagerungen bilden können, vom pathologischen Standpunkte aus haltbar ist, entzieht sich meiner Kenntnis. Doch wird darüber aus leicht begreiflichen Gründen wohl nur wenig bekannt sein. So wäre dann unser Fall noch von ganz besonderem, auch allgemein pathologischem Interesse, weil er uns über die Zeit, innerhalb der sich so mächtige Kalkinkrustationen bilden können, unterrichtet.

Doch nun genug dieser spekulativen Betrachtungen! Jedenfalls ist es in unserem Falle gelungen, *Verkalkungen am Herzbeutel intra vitam*, ich darf wohl sagen einwandfrei, *mit Hilfe der Röntgenstrahlen* festzustellen. Wie aus vorstehendem ersichtlich ist, ist dies die vierte bis jetzt bekannte derartige Beobachtung.

Wenn wir nun diese vier Beobachtungen des *Kalknachweises am Herzen des Lebenden mittels der Röntgenstrahlen* noch einmal kurz überblicken, so können wir feststellen, dass in sämtlichen vier Fällen der Nachweis von Kalk *nur am Pericard* ermöglicht war. Ebenso lässt sich von sämtlichen vier Beobachtungen aussagen, dass der Kalk nur an der Herzbasis und an den Ventrikelwölbungen nachzuweisen war; die übrigen Partien des Pericards wurden kalkfrei befunden. Wenn wir Vergleiche zwischen den einzelnen Beobachtungen anstellen, so zeigt sich zunächst, dass es sich im Fall Groedel und im ersten von Schwarz beschriebenen Fall nur um wenig umfangreiche Kalkbildung handelt, es sind nur kleine Teile des verdickten Pericards verkalkt, die sich im Röntgenbilde nur als schmale Spangen markieren. Der zweite Fall, den Schwarz publiziert hat, sowie der hier beschriebene gleichen sich insofern sehr, als es sich beidemale um sehr ausgedehnte, zusammenhängende Kalkplattenbildung handelt. Ein Unterschied besteht hier nur insoweit, dass in unserem Falle der Kalkmantel nur etwa die Hälfte der Herzbasis einnimmt, dafür aber am linken Ventrikel bis zur Vorhofkammergrenze hinaufreicht, während er in dem genannten Schwarzschen Falle nur wenig über die Herzspitze nach oben ragt, dagegen die ganze Herzbasis bis zum rechten Vorhof herüber einnimmt. Was die Lokalisation betrifft, so ist diese nur im Falle Groedel schwierig und nicht ohne weiteres ersichtlich. In den übrigen drei Fällen lässt sich der Sitz des Kalkes im Pericard mit Sicherheit annehmen, da der Hauptanteil der Kalkschatten mit dem Herzrande zusammenfällt.

Sämtliche vier Fälle kamen im Jahre 1911 zur Beobachtung. Es ist zu erwarten, dass in den nächsten Jahren der Kalknachweis am Pericard des Lebenden mit Hilfe der Röntgenstrahlen nicht mehr zu den Seltenheiten gehört. Vielleicht

gelingt es auch in späterer Zeit am Myocard, am Endocard und an den Herzarterien kalkige Veränderungen röntgenologisch festzustellen.

Zum Schlusse ist es mir eine angenehme Pflicht, Herrn Professor Dr. Rieder für die Anregung zu dieser Arbeit und seine freundlichen Ratschläge sowie für die Überlassung des Materials, Herrn Professor Dr. v. Romberg für die Übernahme des Referates, dem Verlage endlich für die Drucklegung meinen verbindlichsten Dank auszusprechen.

Literatur.

1. Eugen Fraenkel, Über pathologische Verkalkungen und ihren Nachweis durch Röntgenstrahlen aus Fortschritte auf dem Gebiete der Röntgenstrahlen. Bd. XIV. 1910.
2. E. Gierke: Störungen des Kraft- und Stoffwechsels in L. Aschoffs Lehrbuch der Pathologie. Bd. I. 1909.
3. Franz M. Groedel: Erste Mitteilung über die Differenzierung einzelner Herzhöhlen im Röntgenbild und den Nachweis von Kalkschatten in der Herzsilhouette intra vitam. Aus Fortschritte auf dem Gebiete der Röntgenstrahlen. Bd. XV. 1911.
4. G. Fedor Hänisch, Hamburg: Über Fehlerquellen beim Steinnachweis. Verkalktes Ovarium. Aus Fortschritte auf dem Gebiete der Röntgenstrahlen. Bd. XIV. 1910.
5. Paul Krause, Bonn und Max Trappe, Breslau: Über die Calcinosis multiplex interstitialis progressiva et regressiva, ein neues Krankheitsbild aus Fortschritte auf dem Gebiete der Röntgenstrahlen. Bd. XIV. 1910.
6. Ernst Marschall: Zur Diagnose eines Falles von Lithopaedion nachgewiesen mit Hilfe des Schiagrammes aus Fortschritte auf dem Gebiete der Röntgenstrahlen. Bd. IV. 1900/01.
7. Max Scheier: Weitere Mitteilungen über die Anwendung der Röntgenstrahlen in der Rhino- und Laryngologie aus Fortschritte auf dem Gebiete der Röntgenstrahlen. Bd. I. 1897/98.
8. Gottwald Schwarz: Demonstration einer ausgedehnten Kalkplatte im Herzbeutel, mittels der Röntgenuntersuchung nach-

gewiesen unter dem Bilde einer Lebercirrhose verlaufend. Wiener klinische Wochenschrift 1911.

9. Gottwald Schwarz: Die Röntgenuntersuchung des Herzens und der grossen Gefässe. 1911.
10. M. Simmonds: Über den Nachweis von Verkalkungen am Herzen durch das Röntgenverfahren aus Fortschritte auf dem Gebiete der Röntgenstrahlen. Bd. XII. 1908.
11. Weisflog, St. Gallen: Zur röntgographischen Diagnose der Enterolithen des Processus vermiformis aus Fortschritte auf dem Gebiete der Röntgenstrahlen. Bd. X. 1906.

Lebenslauf.

Ich, Anton Miller, bin geboren zu Augsburg am 2. Februar 1887. Im Alter von 6 Jahren kam ich in die Volksschule zu Augsburg und nach deren vierjährigem Besuche im Herbste 1897 an das Gymnasium St. Stephan daselbst. Nach Absolvierung dessselben im Jahre 1906 bezog ich die Universität München, um mich dem Studium der Medizin zu widmen. Ich studierte die ersten fünf Semester in München und unterzog mich auch hier der ärztlichen Vorprüfung. Dann oblag ich noch ein Semester in Freiburg i. B., zwei Semester in Berlin und zwei Semester in München dem Studium der Medizin. In München machte ich auch 1911 mein Staatsexamen. Seit 1. Januar 1912 bin ich hier in München als Medizinalpraktikant tätig; und zwar war ich während des ersten halben Jahres meiner Praktikantenzeit an der I. med. Klinik des Krankenhauses l. d. I., das zweite halbe Jahr verbringe ich hier in München an der dermatologischen und laryngologischen Poliklinik.